Bloqueo y radiofrecuencia de nervios periféricos

Tratamiento intervencionista del dolor

tech

CONTENIDO

1. Objetivos

2. Introducción

3. Recuento anatómico del sistema nervioso periférico

4. Bloqueo de nervios periféricos

Principios de la técnica
Principales indicaciones de los bloqueos de nervios periféricos
Contraindicaciones de los bloqueos de nerviosos periféricos
Complicaciones de los bloqueos nerviosos periféricos

5. Principios generales de la radiofrecuencia de nervios periféricos

6. Conclusiones

7. Bibliografía

Objetivos

- Describir los aspectos anatómicos más relevantes del sistema nervioso periférico que interesan al tratamiento intervencionista del dolor.
- Mencionar elementos novedosos del uso del bloqueo y radiofrecuencia de nervios periféricos como parte del manejo del dolor.

Introducción

La analgesia multimodal se refiere a la utilización de combinaciones de analgésicos de acción a través de diferentes mecanismos, teniendo de este modo ventajas de aditivo o actividad sinérgica y reducir al mínimo los efectos adversos con dosis más grandes de un único analgésico. Técnicas multimodales basadas en la evidencia son procedimientos específicos y puede incluir combinaciones de analgésicos sistémicos (opioides, acetaminofeno y fármacos antiinflamatorios no esteroideos), analgesia neuroaxial (espinal, epidural y combinada), infiltraciones locales y los Bloqueos Nerviosos Periféricos (BNP) (1).

Como única técnica o como parte de un enfoque multimodal, los bloqueos nerviosos proporcionan excelente alivio del dolor y un mejor perfil de efectos secundarios en comparación con la sedación y la anestesia general.

El uso de la anestesia regional como técnica anestésica ha aumentado considerablemente en los últimos años, conforme se ha objetivado los efectos secundarios mínimos, una rápida recuperación, un control adecuado del dolor postoperatorio y una menor estancia hospitalaria en el caso de pacientes ambulatorios.

No obstante, esta técnica no está exenta de contraindicaciones y riesgos que tanto los servicios clínicos, como los propios operadores, e incluso, los pacientes deben considerar para lograr un procedimiento lo más seguro posible y con la mayor tasa de éxito. Los esfuerzos de las distintas sociedades científicas se han centrado en generar las recomendaciones que permitan guiar a los anestesiólogos a realizar procedimientos de anestesia regional periférica en las condiciones más seguras para los pacientes y así, minimizar el riesgo de daño tras aplicar un bloqueo nervioso (2) *(figura 1)*.

Los nuevos protocolos recomiendan que los médicos consideren las técnicas de anestesia regional periférica (recomendación fuerte con evidencia de alta calidad). Estas han demostrado ser eficaces para la analgesia multimodal en el tratamiento del dolor postoperatorio asociado a procedimientos quirúrgicos, como la toracotomía, cirugía de articulaciones de la extremidad inferior, cirugía de hombro, cesárea y cirugía de hemorroides.

En 1884, Carl Koller expuso los efectos analgésicos de la cocaína y el bloqueo del plexo braquial bajo exposición quirúrgica se realizó por primera vez en 1884 por Crile; al año siguiente, Corning publica sobre anestesia epidural. En 1898, Bier y Hildebrand publicaron las experiencias después de realizar anestesia espinal entre ellos mismos, reportando cefalea intensa. En 1911, se realizaron los primeros bloqueos del plexo braquial. Hirschel realizó el primer bloqueo axilar a ciegas y Kulenkampff el primer bloqueo supraclavicular. En 1970, Alon Winnie describió el bloqueo interescalénico en el surco homónimo a nivel del cartílago cricoides. La introducción de agujas y catéteres regionales, a fines del siglo XIX y avances más recientes, incluida la estimulación nerviosa y el ultrasonido, han ayudado a mejorar la práctica de estas técnicas (3).

El problema de los bloqueos de nervio periférico, los cuales son comúnmente utilizados como analgesia (e inclusive anestesia), sobre todo en cirugías de extremidades, es que, si no se utilizan asociados a un catéter de infusión continua, proveen una duración de efecto relativamente corto. Es así como en la búsqueda de prolongar la duración del bloqueo monodosis, se han estudiado múltiples coadyuvantes, confirmándose hasta ahora solo las ventajas del uso de epinefrina y dexametasona en este ámbito, aumentando entre un 20-30 % la duración de la analgesia, en especial, en bloqueos de plexo braquial, mientras que otros fármacos, como benzodiacepinas, antinflamatorios o la misma clonidina, no han podido demostrar su real efectividad al adicionarse a Anestésicos Locales (AL) en bloqueos de nervio periférico (4).

No hay que olvidar que el bloqueo nervioso es un método de control de la conducción o generación del impulso nervioso en cualquier lugar del sistema nervioso, cuando se administra de manera local una dosis-concentración de anestesia/analgesia suficiente. El bloqueo puede ser temporal, por medio de anestésicos locales o prolongado, si se usan agentes neurolíticos (alcohol y fenol) o radiofrecuencia.

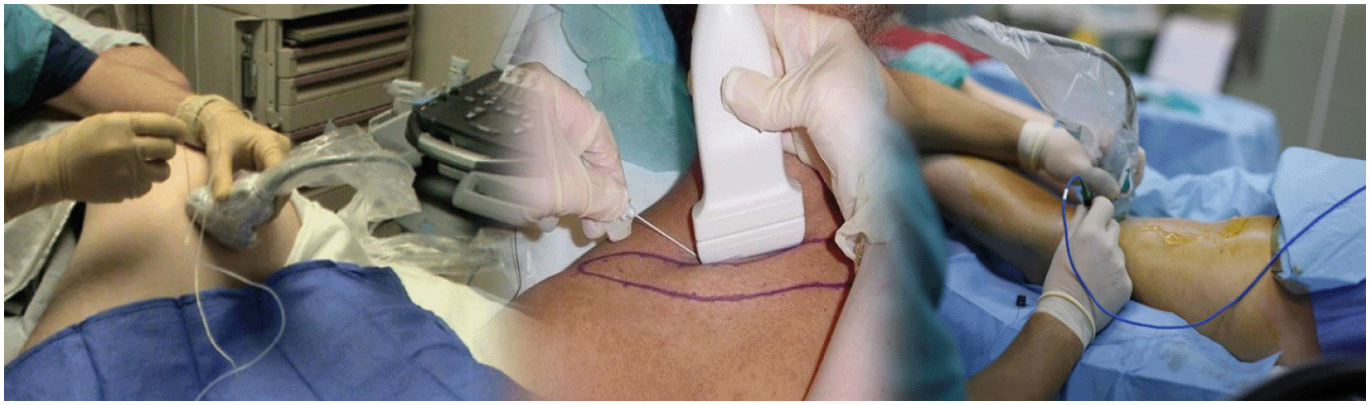

Figura 1. Los bloqueos y radiofrecuencia de nervios periféricos se incluyen dentro de los estándares actuales de la analgesia multimodal.

En la segunda mitad del siglo XX, fue cuando la anestesia regional en niños empieza a desarrollarse y surgen publicaciones que impulsan la utilización y el desarrollo de nuevas técnicas, como el uso del neuroestimulador y en el transcurso de este siglo, los bloqueos guiados por ultrasonido. Las técnicas de anestesia/analgesia regional mediante bloqueos de nervios periféricos en niños fueron reportadas por Marhofer en Viena, en niños mayores de tres meses, cuyas estructuras relevantes pueden ser visualizadas, aunque esta visibilidad gradualmente disminuye de manera dependiente de la edad (5).

El empleo de la anestesia locorregional, siempre que sea posible como alternativa a la anestesia general, es muy importante, sobre todo en la población infantil, debido a la neurotoxicidad relacionada con el uso de anestesia general. Considerando que las dosis de anestésicos locales no están bien determinadas en la población pediátrica, en el año 2018 conformó un comité por parte de la Sociedad Europea de Anestesia Regional y Terapia del Dolor (ESRA) y la Sociedad Americana de Anestesia Regional y Medicina del Dolor (ASRA) para establecer las dosis de anestésicos locales y adyuvantes que han de ser empleados en anestesia regional de la población pediátrica, lo que incluye el uso en los bloqueos periféricos como terapéutica del dolor (6).

Teniendo en cuenta los muchos beneficios de BNP en la práctica, no es casualidad que su uso se ha extendido en las últimas décadas. Los BNP son ahora un componente común de la analgesia, por tanto, de la extremidad superior (bloqueo del plexo braquial usando interescalas, enfoques nerviosos supra o infraclaviculares y axilares) y las extremidades inferiores (plexo lumbar, femoral, ciático y bloquea ciático poplíteo).

Los avances técnicos incluyen el uso de colocación de agujas guiada por ultrasonido y el movimiento de la utilización de una sola inyección de anestésico local (SBNP) a una infusión continua, administrada usando un catéter perineural (CBNP). A medida que este uso se ha expandido, tanto en el hospital como en el ámbito ambulatorio, se ha logrado una mayor comprensión de los riesgos potenciales de estos procedimientos y las necesidades no satisfechas (1).

Con la introducción del ultrasonido, se ha renovado y ampliado el interés por la anestesia regional, al permitir la visualización directa de estructuras nerviosas y tejidos circundantes (vasos sanguíneos, músculos, fascias, entre otros), así como de la solución anestésica empleada, aumentando con ello la precisión y seguridad. En 1978, La Grange publica una serie de casos de bloqueo supraclavicular, usando localización Doppler de la arteria subclavia, reportando un éxito del 98 % y disminución de complicaciones. La primera visualización directa de la diseminación del anestésico local mediante ultrasonografía fue descrita en 1980 por Ting et al. mediante ultrasonografía en modo 2D para bloqueo axilar (7).

Actualmente, la anestesia guiada por ultrasonido ha sido rápidamente adoptada por los anestesiólogos, proporcionando los medios adecuados para identificar y bloquear de manera fiable los nervios periféricos. Diversos estudios demuestran que este tipo de anestesia supone una reducción del tiempo de inicio del procedimiento quirúrgico, incrementando así, la tasa de éxito con menores dosis de anestésico local y, por consecuencia, un bloqueo más rápido (8).

Recuento anatómico del sistema nervioso periférico

Cada fascículo está recubierto por el endoneurio, una capa de tejido conjuntivo laxo. El perineurio es una vaina que rodea a los fascículos individuales, de los cuales hay tres patrones posibles: monofascicular (que consiste en un solo fascículo grande), como en el caso del interescalénico del plexo braquial, el cual expone al paciente a un alto riesgo de lesión cuando se produce una inyección intraneural; oligofascicular (algunos fascículos de diferentes tamaños) y polifascicular (muchos fascículos, algunos de diversos tamaños).

Finalmente, cada uno de los fascículos rodeado por el perineuro está a su vez rodeado de tejido conjuntivo a todo lo largo del nervio, el epineuro, clasificado bien sea como epineuro interfascicular o externo, que guarda el contenido de los nervios periféricos y conecta al nervio con sus estructuras vecinas (9).

En teoría, cualquier nervio periférico puede ser abordado para bloquear su función. En este apartado se revisa la anatomía de solo algunos ejemplos de los nervios periféricos que son bloqueados con frecuencia para el tratamiento del dolor.

El nervio supraescapular es sensitivo motor que se origina a partir de las raíces *C5-C6* del plexo braquial y una contribución variable de la raíz *C4*. Las fibras motoras inervan a los músculos supraespinoso e infraespinoso y es responsable por el 80 % de la sensibilidad de la articulación del hombro, siendo el otro responsable el nervio axilar.

Durante su trayecto de craneal a caudal cruza el triángulo posterior profundo del cuello, por debajo del músculo omohioideo y del trapecio hasta llegar al borde superior de la escápula, donde se introduce por la escotadura escapular, inferior al ligamento transverso superior de la escápula, introduciéndose en la fosa supraespinosa. Posteriormente, el nervio gira alrededor del borde lateral de la espina de la escápula y se pasa por la escotadura espinoglenoidea, alcanzando la fosa infraespinosa. Durante su recorrido, el nervio supraescapular se acompaña del paquete vascular formado por la arteria y la vena supraescapular, que se localizan generalmente en la parte superior al ligamento transverso.

La fascia clavipectoral es una fascia gruesa situada en la cubierta de la porción clavicular del músculo pectoral mayor. Se extiende superior, medial y superolateralmente desde la clavícula, las costocondrales y el proceso coracoide, respectivamente. Suspende el suelo axilar y protege la estructura neurovascular, ocupando el espacio entre la clavícula y el músculo pectoral menor. La fascia clavipectoral rodea completamente la clavícula y las terminaciones nerviosas correspondientes a la clavícula penetran en esta fascia (10).

Actualmente, el nervio ciático puede ser anestesiado a lo largo de todo el trayecto desde la salida del agujero obturador hasta cada una de las ramas principales: peroneal y tibial, ya sea por la vía anterior, lateral o posterior (5).

El nervio femoral es la mayor de las ramas del plexo lumbar e inerva los músculos de la cara anterior del muslo y la piel de la cara anterointerna de la extremidad inferior. Nace de las raíces lumbares segunda, tercera y cuarta. Las tres aportaciones convergen entre sí y se reúnen en el vientre del músculo psoas para formar el nervio femoral, que, posteriormente, recorre el canal entre psoas e ilíaco en toda su extensión. Al llegar a la altura del ligamento inguinal, el nervio femoral se coloca delante del músculo psoas, se aplana y penetra en el muslo. En el triángulo femoral el nervio se coloca lateral a la arteria femoral común.

Los nervios geniculados de la rodilla derivan en la mayoría de los casos de los nervios tibial y peroneo (división a nivel de la fosa poplítea del nervio ciático). El nervio tibial proyecta ramas articulares a nivel de la fosa poplítea. Estas ramas articulares son la superomedial (SM), medio e inferomedial (IM) de los nervios geniculares. El nervio peroneo común también provee de ramas articulares, especialmente las superolateral (SL), inferolateral (IL) y recurrente del nervio tibial geniculado. Las SL, SM e IM nervios que acompañan a los vasos geniculados pasan cerca de epicóndilo del fémur y la tibia, a excepción del nervio genicular IL, que se extiende lateralmente por encima de la cabeza del peroné y no pasa cerca del epicóndilo lateral de la tibia (11).

La inervación distal a los maléolos es dada por los siguientes nervios: tibial, peroneo superficial, peroneo profundo, sural y safeno. Todos estos nervios son ramas del nervio ciático, con excepción del nervio safeno, que es rama del nervio femoral. Acompañando a los nervios peroneo profundo, tibial posterior, safeno y sural viajan vasos sanguíneos, lo cual es de utilidad como referencia anatómica en el abordaje por ultrasonido.

El nervio tibial se trata de un nervio de características mixtas (sensitivo y motor) que se origina en las ramas terminales del nervio ciático, al atravesar la fosa poplítea recibe el nombre de nervio tibial, haciéndose superficial en la región posterior del maléolo medial. Es el nervio más grande del grupo de cinco nervios que inervan el pie y provee sensibilidad a la planta y el talón, dividiéndose en el tobillo en las ramas medial, lateral y calcánea.

El nervio peroneo superficial es una rama del peroneo común, surge a nivel del cuello del peroné y desciende por el compartimento lateral de la pierna, dando sensibilidad al dorso del pie y de los dedos. El nervio peroneo profundo es rama del peroneo común y, al igual que el peroneo superficial, surge a nivel del cuello del peroné, viaja profundo al extensor largo del *hallux* y se va haciendo más superficial hasta llegar a la superficie anterior de la membrana interósea, donde se localiza lateral a la arteria tibial anterior, aunque se ha reportado variabilidad anatómica.

El nervio sural se origina a partir de ramas del nervio tibial y del nervio peroneo común a nivel de la unión de los gastrocnemios en el tercio superior de la pantorrilla, ingresa al tobillo en una disposición posterolateral en contacto con la vena safena menor y lateral al tendón de aquiles, dividiéndose en dos ramas terminales que se llaman calcánea lateral y lateral dorsal, brindando inervación sensitiva a la cara lateral del talón y, en la mayoría de los casos, al tercio proximal lateral del pie, puede llegar hasta la cara lateral del quinto dedo (12).

Bloqueo de nervios periféricos

El objetivo al realizar un bloqueo nervioso es denervar áreas dolorosas o interrumpir las vías dolorosas del sistema nervioso central que conducen las aferencias nociceptivas al cerebro. Así, se consigue eliminar un foco de irritación nociceptiva e interrumpir la percepción del dolor. Por otro lado, también puede interrumpir el componente aferente de los mecanismos reflejos anormales, eliminando las respuestas reflejas, así como interrumpir la conducción de los impulsos simpáticos eferentes.

Principios de la técnica

La técnica ideal BNP tendría una duración de acción suficiente para proporcionar alivio del dolor durante el período más intenso del dolor postoperatorio, pero no resulta en un bloque de motor denso que podría ser desagradable para el paciente o dar lugar a problemas de seguridad, tales como caídas. Por otra parte, el riesgo de infección, de complicaciones neurológicas y sangrado debe reducirse al mínimo en la medida posible. La técnica debe ser fácil de realizar y, por lo tanto, depende en la habilidad técnica del anestesiólogo y con la mínima posibilidad de procedimientos fallidos. Por último, la técnica ideal BNP debe ser conveniente para los pacientes y fácil de manejar en el postoperatorio.

Actualmente, las técnicas disponibles BNP están a la altura de este ideal en un número de maneras. SBNP es fácil de realizar, evita las preocupaciones asociadas con catéteres permanentes CBNP y no requiere que el paciente sea responsable de la medicación y administración en casa, pero la duración del bloqueo es, a menudo, insuficiente para controlar el dolor más allá del primer día del postoperatorio.

CBNP tiene las ventajas de una duración prolongada de la analgesia al administrar soluciones más diluidas de anestésico local (y, por lo tanto, minimizando el riesgo de toxicidad sistémica de anestésico local o LAST), sin embargo, las tasas de desalojamiento del catéter pueden ser inaceptable, no todos los pacientes están dispuestos a aceptar la responsabilidad de CBNP casa, la educación extensa y seguimiento son necesarios para la utilización con éxito (1).

La principal limitación de SBNP es la corta duración de la acción de la mayoría de los anestésicos locales. Como tal, SBNP es el más adecuado para los procedimientos de cirugía en la que no se espera que el dolor postoperatorio exceda las 12-24 horas de duración, de lo contrario, los pacientes están en riesgo de dolor de rebote después de la descarga. La administración de volúmenes más grandes o mayores concentraciones de anestésicos locales puede aumentar la duración del bloqueo y el riesgo de bloqueo motor y LAST. Por lo tanto, los métodos alternativos de superar estas limitaciones para procedimientos quirúrgicos con dolor que persiste más allá del primer día del postoperatorio son requeridos.

El uso de una técnica de ultrasonido requiere formación para adquirir los conceptos necesarios para realizar una punción guiada, este debe tener conocimientos anatómicos y habilidades suficientes para alinear el transductor, aguja y pantalla en el mismo plano para el éxito del bloqueo nervioso (8).

La elección del AL se hará en función de las características de cada uno de los fármacos. Así, si se quiere un inicio rápido y de corta duración, debe elegirse la mepivacaína. Si, por el contrario, la prioridad es aportar analgesia residual durante un largo período de tiempo, se utilizará una AL con acción prolongada como la levobupivacaína, bupivacaína o la ropivacaína.

Las concentraciones del AL se eligen en función del volumen de anestésico utilizado y de la intención del bloqueo. Por lo general, las concentraciones más altas se usan para bloqueos quirúrgicos (levobupivacaína 0,5 %, bupivacaína 0,5 % y ropivacaína 0,75 %, o bien, una mezcla de mepivacaína 2 % con cualquiera de los anteriores AL para conseguir un rápido inicio de acción y una duración prolongada del bloqueo para analgesia postquirúrgica) (13). Cuando lo que se desea con el bloqueo es únicamente analgesia, se emplean habitualmente concentraciones más bajas de levobupivacaína o bupivacaína 0,125-0,25 % o ropivacaína 0,2 %.

Principales indicaciones de los bloqueos de nervios periféricos

En patologías traumáticas de los miembros superiores, la opción de analgesia mediante BNP es el bloqueo del plexo braquial a diferentes niveles según el área quirúrgica a ser intervenida quirúrgicamente, ya sea a nivel interescalénico para hombro, supraclavicular e infraclavicular para regiones a partir del tercio medio del humero hasta la mano, así como bloqueo a nivel axilar o de nervios distales (radial, mediano) para cirugías de mano.

Los bloqueos específicos del tronco superior, nervio supraescapular, nervio axilar, plexo cervical superficial y profundo permiten abordajes más seguros en pacientes con patologías agregadas que comprometen la ventilación como la apnea obstructiva del sueño y obesidad durante cirugías de hombro y proximales de húmero (7).

La innervación sensorial de la zona clavicular es compleja y los nervios supraclaviculares, subclavio y torácico largo/supraescapular pueden desempeñar un papel en la transmisión de dolor tras una fractura o cirugía de clavícula. Para bloquear el nervio, pueden realizarse bloqueos del plexo cervical superficial, el interescaleno y bloqueos combinados de ambos para anestesiar la clavícula. El bloqueo cervical superficial puede combinarse también con el bloqueo del plano de la fascia clavipectoral (10).

El bloqueo interescalénico tiene como principal indicación la cirugía a nivel del hombro, en el surco interescalénico las raíces que conforman el plexo braquial comienzan a unirse para dar lugar a los troncos superior, medio e inferior, apreciándose como imágenes ovaladas o redondeadas hipoecoicas con bordes hiperecoicos, con los músculos escalenos medio y anterior a los lados y el músculo esternocleidomastoideo en la parte superior con su vértice, apuntando, lateralmente, en esta localización, el plexo braquial se localiza aproximadamente a un centímetro de la piel, por lo que se aconseja utilizar sondas de alta frecuencia (10-15 MHz), baja penetración (3-4 cm) y mediante un abordaje en plano se logra la inyección de anestésico local en la zona, siendo suficientes el uso de 20 a 25 mL de volumen de anestésico local (14). El bloqueo interescalénico es la técnica anestésica y analgésica más efectiva para la cirugía de hombro (9) *(figura 2).*

El bloqueo supraclavicular se obtiene al colocar la sonda ecográfica en la fosa supraclavicular paralelamente a la clavícula, con el borde tocando la cara interna de ésta y angulando hacia el interior de tórax, se observan estructuras como la arteria subclavia que es la estructura guía, la primera costilla y la imagen pleural, así como las divisiones del plexo braquial a ese nivel, siendo suficiente con volúmenes de 30 mL.

Para el bloqueo infraclavicular es importante considerar que cuando el plexo braquial pasa por el borde externo de la primera costilla y debajo de la clavícula, tras abandonar el espacio interescalénico los troncos forman seis divisiones, las cuales rápidamente se fusionan para formar tres cordones denominados lateral, medial y proximal según la relación con la arteria axilar que es la continuación con la arteria subclavia al pasar por debajo de la clavícula, este abordaje es el de elección cuando se requiere la inserción de un catéter para analgesia postoperatoria. En esta localización, el plexo braquial se encuentra en un plano más profundo al músculo pectoral mayor y menor, encontrándolo a 2,0 ± 0,7 cm y en estrecha proximidad a la arteria y vena axilar (14).

El abordaje ideal más recomendado en el paciente pediátrico sometido a cirugía de mano, brazo y antebrazo es el infraclavicular, este abordaje tiene la ventaja respecto al interescalénico y supraclavicular de no involucrar al nervio frénico y, por lo mismo, se evita la parálisis del diafragma, complicación común con las otras dos técnicas.

En el abordaje infraclavicular, el transductor es colocado longitudinalmente sobre la apófisis coracoides, donde se inicia el escaneo para introducir la aguja en dirección cefálica a caudal en plano, para alcanzar los cordones del plexo braquial y depositar el AL de preferencia en el cordón posterior, verificando la correcta difusión del mismo según el abordaje.

El otro abordaje frecuente del plexo braquial usado a menudo en el paciente pediátrico es el axilar. Una vez que el paciente se encuentra sedado y con el brazo por bloquear en posición de abducción a 90 grados, se coloca el transductor en corte transversal, iniciando el escaneo por la cabeza humeral para identificar alrededor de la arteria y vena axilar los cuatro nervios terminales: radial, cubital, mediano, musculocutáneo y coracobraquial (5).

Para la extremidad inferior, el bloqueo epidural lumbar, bloqueo subaracnoideo, bloqueo del plexo lumbar/sacro, bloqueos de compartimentos (fascia iliaca), nervios periféricos (femoral, ciático y obturador) y bloqueos pericapsulares (PENG) son una excelente opción (7).

El bloqueo del plexo lumbar requiere una técnica con la que se sitúa el anestésico en el espacio entre los músculos psoas mayor, cuadrado lumbar y fascia. Este bloqueo se puede realizar mediante dos tipos de abordaje: el posterior y el anterior. En el abordaje posterior, con una única punción se puede bloquear íntegramente el plexo. En el abordaje anterior se describen varias técnicas como el bloqueo iliofascial, bloqueo del nervio femoral o crural, bloqueo 3 en 1 o paravascular de Winnie *(figura 3).*

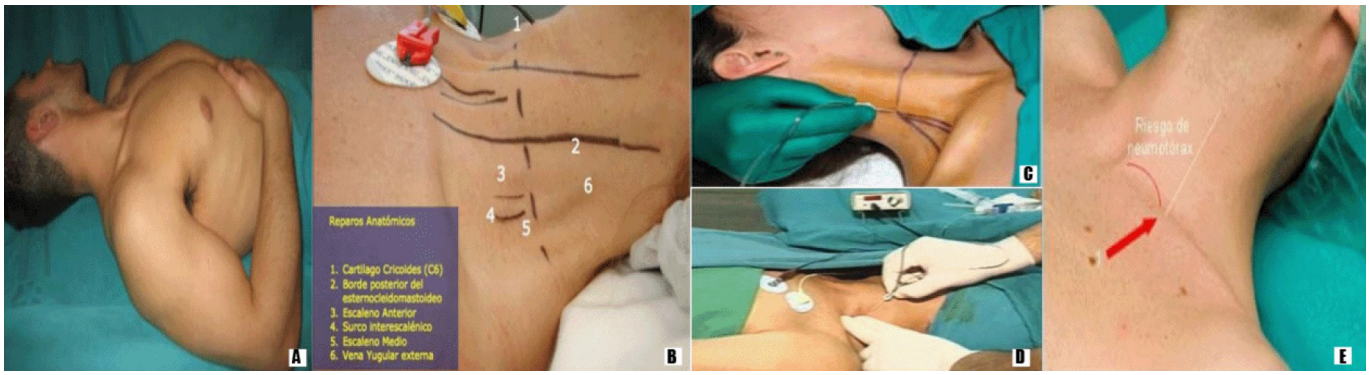

Figura 2. Bloqueo del plexo braquial: **a.** posición del paciente, **b.** referencia anatómica, **c.** abordaje dorsal bloqueo interescalénico, **d.** abordaje caudal bloqueo interescalénico y **e.** abordaje supraclavicular (Molina R, s. f.).

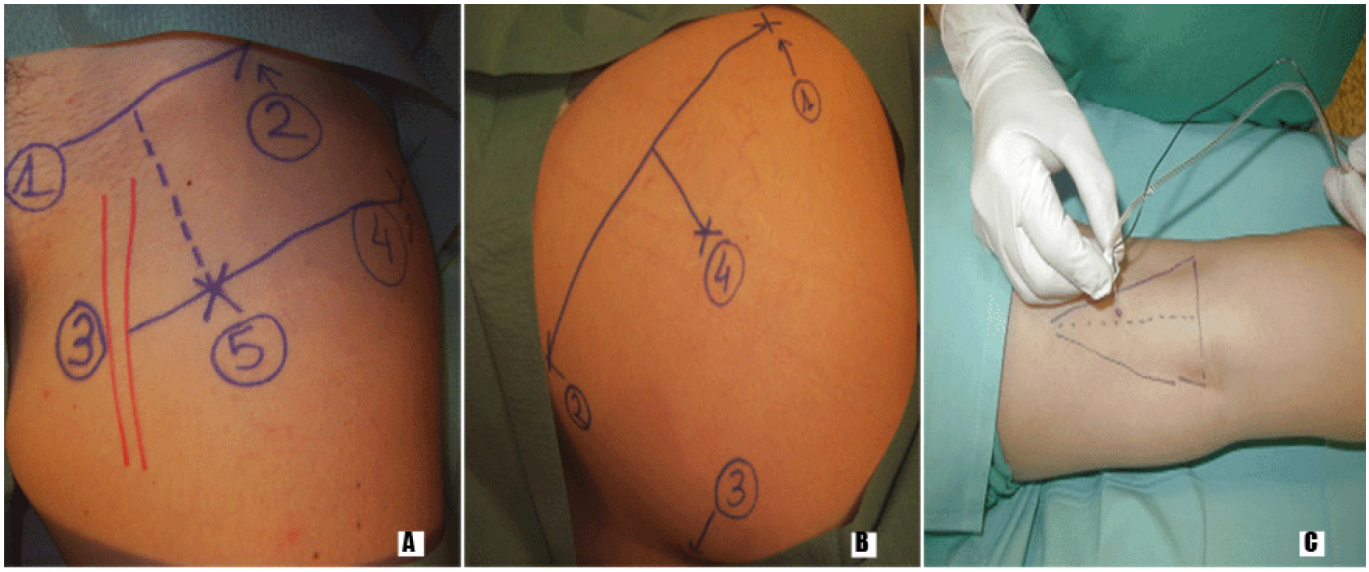

1. Sínfisis pubis; 2. espina ilíaca anterosuperior; 3. arteria femoral; 4. trocánter mayor fémur; 5.punto de punción

1. Trocánter mayor; 2. espina ilíaca posterosuperior; 3. hiato sacro; 4. punto; de punción

Figura 3. Bloqueo del nervio ciático: **a.** vía anterior, **b.** vía posterior y **c.** abordaje poplíteo posterior (25).

En el caso del bloqueo sacro, tienen su principal indicación en la cirugía por debajo de la rodilla y, fundamentalmente, la cirugía del pie y del tobillo. Tiene sus principales vías de abordaje como vía parasacra, abordaje anterior y lateral, abordaje posterior clásico, abordaje mediofemoral, abordaje poplíteo por vía posterior o por vía lateral.

El bloqueo del grupo de nervios pericapsulares (PENG) ha ofrecido a los pacientes con fracturas de cadera una mejora en la analgesia y una disminución en el requerimiento de opioides. Se ha convertido en una técnica importante para los pacientes con fracturas de cadera, debido a que este procedimiento bloquea ramas sensitivas articulares de la cadera: el nervio femoral, el nervio accesorio obturador y el nervio obturador.

El bloqueo PENG provee de una mejor analgesia en pacientes con fracturas de cadera sobre otras técnicas regionales de analgesia como: el bloqueo del nervio femoral o de fascia iliaca. La ventaja más importante que tiene este bloqueo es que incluye por completo a los nervios sensoriales que inervan la cadera, siendo así, el bloqueo regional con más potencia para reducir el dolor postoperatorio, eso se traduce en una satisfacción para el paciente, reducción de opioides y sus efectos adversos, disminuyendo también a largo plazo la dependencia de opioides. Una de las cualidades más importantes del bloqueo PENG es el poco bloqueo motor, ayudando la movilización temprana por parte del paciente, mejorando la recuperación y la rehabilitación (15).

No hay que olvidar que una de las desventajas del bloqueo PENG es que no cubre al nervio cutáneo femoral lateral, importante debido al tipo de abordaje quirúrgico para la reducción y fijación de la cadera, el cual se realiza a nivel lateral del muslo.

Muchos estudios han reportado la importancia del aporte articular del nervio femoral a la cápsula anterior, sin tener en cuenta que las ramas articulares provienen de un nivel alto y cursan profundo al músculo iliopsoas, éstas ramas no estarían al alcance de anestésicos locales inyectado en planos más superficiales, adicionalmente, en la superficie ósea de la eminencia iliopúbica se tienen altas probabilidades de estar bañando el aporte articular del nervio obturador y del nervio obturador accesorio.

Es por eso, que una vez que se conoce la anatomía topográfica de la inervación de la articulación de la cadera y sabiendo que puede ser fácilmente localizada por ultrasonografía, se considera que el bloqueo PENG es una alternativa analgesia de cadera, en fractura de cadera y es útil en el proceso de posicionamiento de paciente para anestesia neuroaxial sin una parálisis muscular relevante (16).

En una revisión de Cochrane publicada en el 2017 sobre los bloqueos nerviosos para fracturas de cadera, donde comparaban bloqueos periféricos vs. analgesia sistémica, se mostro la superioridad a favor de los bloqueos periféricos y se concluyó que existe alta evidencia de la reducción del dolor dinámico del paciente dentro de los 30 minutos después de la colocación del bloqueo, esto demuestra que los bloqueos nerviosos periféricos son eficaces proporcionando analgesia, mejor satisfacción del paciente y mejor posicionamiento para la realización de anestesia neuroaxial (17).

El Bloqueo del Nervio Femoral (BNF) es una opción para procedimientos anestésicos y analgésico de cirugía de cadera, fémur, rodilla, pierna y pie que con frecuencia se usa asociado a otros bloqueos. En esta técnica se tiene como reparos sonoanatómicos la fascia lata, la fascia iliaca, la arteria y vena femoral, nervio femoral y el músculo iliopsoas. El bloqueo femoral se asocia con un importante compromiso motor del musculo cuádriceps.

El Bloqueo del compartimento de la Fascia Ilíaca (BFI) se utiliza para procedimientos anestésicos o analgésico para cirugía de cadera, fémur y rodilla. En esta técnica se tiene como reparos anatómicos la arteria femoral, una vez localizada se desplaza el transductor hacia lateral hasta encontrar la fascia lata, fascia iliaca, músculo sartorio e iliopsoas, aquí se introduce la aguja hasta penetrar la fascia iliaca; con el objetivo de bloquear el nervio femoral y femoral cutáneo lateral (18). Se recomienda un volumen de 30 cc, 15 cc de bupivacaína 0,5 % más 15 cc de lidocaína 2 % con una aguja *stimuplex* 50 mm.

El bloqueo IPACK (SPANK) es un BNP guiado por ecografía de la región anatómica por dónde transcurre parte de la inervación del compartimento posterior de la rodilla dependiente del territorio ciático (nervios geniculados). Se trata de una alternativa a la analgesia postoperatoria del compartimento posterior de la rodilla tras artroplastia total de la rodilla. Se considera que consigue una óptima analgesia con la infiltración de anestésico local sin bloqueo motor del territorio correspondiente al nervio ciático, aunque podría provocar la caída del pie enmascarando, una posible iatrogenia derivada de la cirugía. Se postula que el bloqueo analgésico implica fundamentalmente a ramas geniculares, articulares posteriores de la rodilla.

El bloqueo del canal de Hunter o de los aductores, también llamado bloqueo del nervio safeno, a nivel medio femoral por debajo del músculo sartorio. El nervio safeno es un nervio sensorial que inerva la cara medial de la pierna y el pie, aunque existe gran variabilidad entre pacientes. El bloqueo del canal de los aductores requiere la inyección de anestésico local en el canal de los aductores por debajo del sartorio. La inyección de grandes volúmenes de anestésico local hará, por la anatomía de dicho canal, que se extienda, tanto hacia caudal como hacia craneal, lo que conseguirá un óptimo bloqueo sensitivo comparable al bloqueo femoral, pero sin bloquear ramas motoras de la musculatura cuadricipital, con la ventaja que eso conlleva en vista de una rehabilitación precoz de estos pacientes (11).

El bloqueo torácico paravertebral produce excelente analgesia, mejorando la función respiratoria y disminuyendo la tasa de neumonía nosocomial. El bloqueo del nervio intercostal implica la inyección de anestésico local cerca del segmento posterior de los nervios espinales torácicos. El Bloqueo en el Plano del Erector de la Espina (ESPB) es capaz de brindar analgesia en un área mucho mayor que varios intercostales sin efectos hemodinámicos y menor riesgo de neumotórax (7).

En el trauma abdominal, las opciones incluyen: bloqueo epidural, subaracnoideo, paravertebral, Bloqueo en el Plano del Transverso Abdominal (TAPB), Bloqueo en el Plano del Cuadrado Lumbar (QLB) y bloqueo de la vaina de los rectos.

Los bloqueos TAP y de la vaina de los rectos proporcionan analgesia somática, pero no visceral. Las divisiones anteriores de los nervios espinales *T7-L1* se pueden bloquear entre los músculos oblicuo interno y transverso del abdomen o en el recto abdominal. La analgesia toracolumbar del TAP posterior o del bloqueo cuadrado lumbar puede ser útil para fracturas pélvicas y la obtención de injertos óseos de cresta ilíaca (19).

El bloqueo de tobillo comprende el bloqueo de los cinco nervios que proveen inervación sensitiva a la región distal a los maléolos. Es utilizado como técnica anestésica única en cirugía de pie siempre y cuando no haya utilización de torniquete neumático durante el procedimiento, puede ser usado en conjunto con anestesia general o neuroaxial con la finalidad de proveer una adecuada analgesia en el postoperatorio. La principal ventaja sobre el bloqueo conjunto del nervio ciático y femoral es la ausencia de bloqueo motor por encima del tobillo, lo cual facilita la rápida movilización del paciente, siendo esto de importancia en el contexto del paciente ambulatorio y cuando se requieren procedimientos bilaterales (12) *(figura 4).*

No es mucha la información que existe en publicaciones sobre la dosificación de Anestésicos Locales (AL) en la población pediátrica cuando se habla de bloqueos periféricos. Respecto al bloqueo intercostal, se sabe que se trata del bloqueo con la mayor ratio de reabsorción y, por tanto, con un elevado potencial de toxicidad sistémico. Por otro lado, las dosis más altas de AL (2,5 mg/Kg) empleadas en bloqueos nerviosos intercostales alcanzan niveles plasmáticos por debajo de los niveles potencialmente tóxicos.

La infusión continua de AL para nervio periférico o bloqueos de plano fascial, pueden realizarse con éxito y seguridad con 0,2 % ropivacaína o bupivacaína empleando una dosis de infusión de 0,1 – 0,3 mg/Kg por hora (Evidencia *B3*).

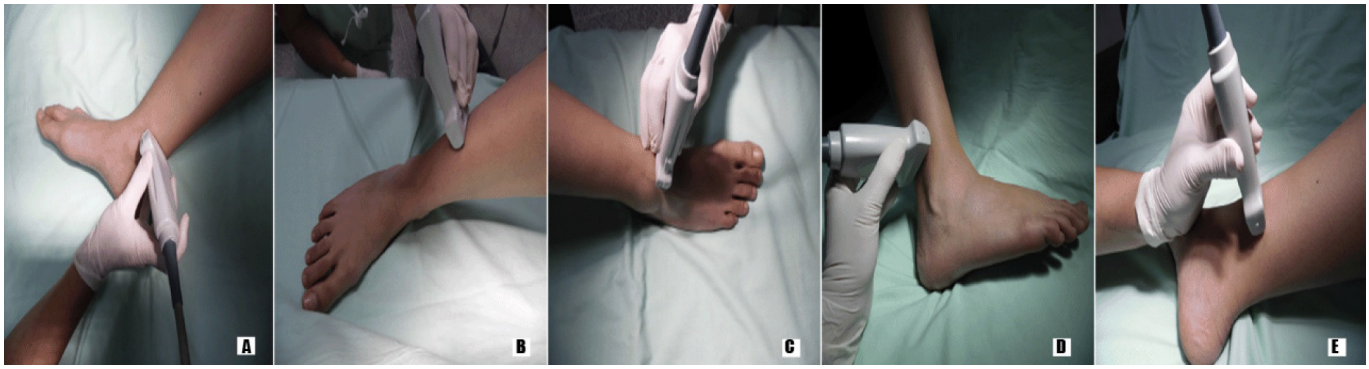

Figura 4. Posición del paciente y transductor para bloqueo eco guiado de tobillo: **a.** nervio tibial, **b.** nervio peroneo superficial, **c.** nervio peroneo profundo, **d.** nervio sural y **e.** nervio safeno (12).

Los anestésicos locales de acción prolongada (bupivacaína, levobupivacaína y ropivacaína) tienen una duración de acción limitada: 4-12 horas, frente a un dolor postoperatorio que puede alcanzar las 48-72 horas, por ello, para prolongar el efecto del bloqueo se pueden usar técnicas de catéter, mediante bolos o infusión continua de AL, pero en pediatría no siempre es necesaria esta técnica, por lo que se puede aumentar el bloqueo empleando adyuvantes.

El empleo de adyuvantes ofrece numerosas ventajas, como prolongar el efecto del bloqueo y el analgésico, reducir las necesidades de anestesia general, mejorar la confortabilidad postoperatoria. Entre los principales adyuvantes utilizados en estos bloqueos, las guías ESRA/ASRA 2018 recomiendan:

- La clonidina (1-2 µg/Kg) y la morfina (10-30 µg/Kg) pueden emplearse intratecalmente para prolongar la duración del bloqueo espinal en niños. La dosis debe ser la mínimamente necesaria para lograr beneficios minimizando los efectos adversos (evidencia *A2*).
- Se ha empleado ketamina racémica (0,5 mg/Kg) y S-ketamina como complemento neuroaxial en niños, sin embargo, la ketamina no se recomienda para uso intratecal en neonatos y lactantes debido a la posibilidad de una mayor apoptosis neuronal en médula espinal. Dado que los datos de toxicidad son limitados en los niños, la dosis empleada debe ser la mínima necesaria para lograr beneficios con los menores efectos adversos (evidencia *B3*).
- La dexmedetomidina se ha empleado para prolongar la analgesia postoperatoria como complemento de los bloqueos neuroaxiales (bloqueo caudal). Dado que los datos sobre toxicidad son muy limitados en los niños, la dosis empleada debe ser la mínima necesaria para lograr beneficios minimizando los efectos adversos (Evidencia *A2*). Aun cuando no existe consenso sobre una dosificación óptima de este α-2 agonista, impresiona suficiente, en términos de riesgo-beneficio, una dosis de 0,5-1 µg/kg perineural, con un tope máximo de 50-100 µg, según la bibliografía analizada (4).

Con respecto a las ventajas, disminuye la latencia del bloqueo, aumenta la duración de la analgesia, aumenta la duración del bloqueo motor y reduce el consumo de opioides (4).

- Aunque el empleo de opiáceos sintéticos (fentanilo y sufentanilo) son comunes como adyuvantes en el contexto de la analgesia epidural en adultos, no existe evidencia de que los opiáceos sintéticos produzcan algún efecto relevante, empleados como adyuvantes de los bloqueos caudales en los niños. El fentanilo no potencia el efecto de la bupivacaína o la ropivacaína en el contexto del bloqueo caudal (evidencia *A2)*.
- Los corticoesteroides como la dexametasona se han empleado en pequeños estudios en pacientes pediátricos como adyuvante neuroaxial. Con base en la evidencia clínica actual, el comité asesor no recomienda el uso de corticosteroides como adyuvante neuroaxial en niños (evidencia *B2*) (6).

Errores a evitar: la lidocaína no debe utilizarse en bloqueo del nervio dorsal del pene, interdigital, del pabellón auricular u ocular debido a la isquemia que puede causar.

Contraindicaciones de los bloqueos nerviosos periféricos

Si bien existen situaciones o condiciones médicas que no contraindican por completo la posibilidad de realizar un BNP, estas deben ser evaluadas de manera individualizada, con una valoración concisa e integral de riesgos y beneficios del proceder, pues tienden a relacionarse con las complicaciones más frecuentes de los bloqueos nerviosos periféricos (2). Dentro de estas condiciones están:

- Infección local o sistémica.
- Antiagregación plaquetaria y anticoagulación.
- Anestesia regional en daño neurológico previo: neuropatía periférica, diabetes mellitus, esclerosis múltiple, enfermedad de Charcot-Marie-Tooth, neurofibromatosis, *miastenia gravis* y otras condiciones clínicas (síndrome post poliomielitis y Guillain-Barré).
- Rechazo a la técnica.
- Anestesia regional en pacientes bajo sedación profunda o anestesia general.
- Anestesia regional en entornos no seguros.
- Hipersensibilidad conocida a fármacos (corticoides y anestésicos locales).

Complicaciones de los bloqueos nerviosos periféricos

El riesgo y el beneficio del bloqueo deben considerarse individualmente para cada paciente, en particular aquellos no cooperadores, con alteraciones de la coagulación, sepsis, toxicidad por anestésicos locales y neuropatía periférica (7).

Los bloqueos regionales tienen pocas complicaciones, pero estas complicaciones hay que resolverlas de forma inmediata para disminuir morbilidad en los pacientes y es necesario conocer las técnicas adecuadas para disminuir estos riesgos.

Entre las complicaciones asociadas a los bloqueos de nervios periféricos se encuentra el daño de los nervios, infecciones en la zona de punción y en la zona bloqueada, sangrados e intoxicación por anestésicos locales. La intoxicación por anestésicos locales puede provocarse por una dosis mayor a la adecuada por una inyección intravascular, el tratamiento para esas intoxicaciones incluye la administración de lípidos intravenosos y soportes de medidas hemodinámicas (15).

Los riesgos potenciales de BNP, independientemente de la técnica o bloque catiónico, incluyen la punción vascular y sangrado, daño en los nervios y la Toxicidad Sistémica de Anestésico Local (LAST). La colocación BNP usando la guía del ultrasonido se ha demostrado para reducir la incidencia de punción vascular.

Se sabe que el bloqueo PENG es realizado con ultrasonido, por lo cual, el riesgo de daño a un nervio es poco probable, esto representa de 2 a 4 casos por cada 10 000 bloqueos regionales en los tipos de bloqueos.

Los síntomas neurológicos postoperatorios pueden ser el resultado de inyección directa de la anestesia local y de la lesión directa producida por la aguja o el catéter. Se cree que la colocación de la aguja intraneural que viola al perineuro y la colocación intrafascicular directa con la posterior inyección de AL se asocian con lesión neurológica.

Pudiera haber relación con el nivel de sedación, recientemente, la Sociedad Americana de Anestesia Regional y Medicina del Dolor (ASRA) publicó las recomendaciones para realizar una anestesia regional periférica, recomendando no utilizar algunos bloqueos como el interescalénico en pacientes bajo anestesia general o sedación profunda (9).

Las complicaciones neurológicas son de particular interés, debido a que la duración de los síntomas puede extenderse por semanas o meses después de la cirugía. Estos eventos se describen típicamente por los pacientes como hormigueo, dolor a la presión, alfileres y agujas y están asociados con SBNP y CBNP. La incidencia se ha reportado que ser tan alto como el 8,2 %, la evidencia encontrada sobre el riesgo relativo con SBNP vs. CBNP.

El nervio periférico es una estructura frágil y expuesta al riesgo de lesiones. Es una proyección del sistema nervioso central que lleva información desde y hacia todo el organismo, formado por una compleja estructura de tejido neural, conectivo y delgados vasos sanguíneos que mantienen el funcionamiento metabólico del nervio. El mecanismo del potencial daño neurológico asociado a la anestesia regional ha sido estudiado en experiencias *in vitro e in vivo*, identificándose múltiples factores que lo influencian trauma directo causado por la aguja, toxicidad directa por anestésico local, daño isquémico por alta presión y volumen del anestésico local o adición de vasoconstrictores, hematoma o injuria vascular, factores intraoperatorios, injuria por torniquete y factores post operatorios, incluyendo posicionamiento y edema (2). Todos estos factores están involucrados de una u otra manera al momento de realizar un bloqueo de nervio periférico.

Los BNP en extremidades superiores se pueden complicar por punción pleural y colocación de la aguja neuroaxial centro, el neumotórax ha sido informado recientemente en 0,2 % de los pacientes (1).

Puede haber pacientes con lesión nerviosa preexistente, ya sea por afectación directa del nervio o trauma secundario, como parálisis del nervio radial por fractura humeral o lesiones del nervio peroneo por fracturas del peroné. Existe controversia si el bloqueo proximal de un nervio lesionado conduce al fenómeno de doble aplastamiento con mayor riesgo de neuropatía, por eso es importante diagnosticar dichas lesiones (sensorial y motor) previamente.

La infección por inyección única o continua es poco frecuente en pacientes no traumáticos, con tasas inferiores al 3 % (7).

El hematoma en el sitio de punción o en las estructuras adyacentes a un catéter de nervio periférico es una complicación que puede acarrear consigo tres principales riesgos: necesidad de exploración quirúrgica para drenaje, transfusión y potencial daño neurológico por compresión. El tratamiento con antiagregantes plaquetarios o anticoagulantes es un riesgo para la aparición de hematoma. Si bien, el ultrasonido ha demostrado una disminución en el riesgo de punción de estructuras vasculares, en la gran mayoría de los casos reportados en la literatura con complicaciones hemorrágicas de la anestesia regional, no está informada la punción vascular accidental (2).

Actualmente, existen grupos de trabajo en anestesia regional que han planteado dividir los bloqueos de nervio periférico en tres grupos según el potencial de riesgo:

- **Bajo riesgo de sangrado:** son aquellos en los cuales, de ocurrir un evento hemorrágico, pueden ser sitios compresibles de fácil manejo. Incluye principalmente a bloqueos y estructuras superficiales. Estos procedimientos pueden realizarse concomitantemente con anticoagulación y antiagregación plaquetaria siempre que el beneficio supere el potencial riesgo del procedimiento y considere un operador experto ayudado de ultrasonido.
- **Riesgo Intermedio de sangrado:** son aquellos en que la posibilidad de sangrado y, por ende, complicaciones, es una posibilidad real y debe analizarse caso a caso anteponiendo riesgos versus beneficios. Puede incluir estructuras superficiales o no y la realización de estos bloqueos deben ser manejadas por especialistas entrenados con todos los elementos de monitorización disponibles, incluida la neurolocalización bajo ultrasonido.
- **Alto riesgo de sangrado:** son aquellos ubicados en estructuras profundas no compresibles, o bien, en aquellas cuyo acceso es difícil y una complicación hemorrágica es potencialmente peligrosa. En estos bloqueos, deberá considerarse la farmacología de cada agente anticoagulante o antiagregantes para determinar ventana más óptima sin anticoagulación para su ejecución. Siempre se debe evaluar la relación riesgo vs. beneficio y deben ser realizados por especialistas con entrenamiento y experiencia suficientes.

La Sociedad Europea de Anestesia en su guía de práctica clínica del 2010 y la última actualización de la guía de la ASRA del 2018, (20,21) refuerzan el concepto del aumento de la morbimortalidad tras la aparición de un hematoma, sobre todo, en estructuras profundas. Es por esto que también se recomienda diferenciar entre procedimientos de alto, intermedio y bajo riesgo de hematoma al momento de aplicar una técnica regional periférica.

Principios generales de la radiofrecuencia de nervios periféricos

Los procedimientos periféricos tienen como objetivo lesionar el nervio que produce el dolor (punto *trigger*) (nervio mentoniano, lingual, bucal e infraorbitario) con el fin de bloquear la conducción del estímulo doloroso. Todos fáciles de realizar, repetibles, bien tolerados y presentan una baja morbilidad con una mortalidad nula, sin embargo, generalmente, confieren un alivio del dolor de corta duración (22).

La neurotomía por Radiofrecuencia (RF) consiste en la colocación precisa de una o varias cánulas en la cercanía de un nervio o grupo de nervios, con el fin de administrar energía a través de una sonda. Esta sonda se encuentra conectada externamente a un equipo generador de radiofrecuencia, lo que le permite transmitir una corriente eléctrica y lesionar un área específica definida por la longitud de la punta activa. Esta punta transmite una corriente al tejido circundante.

La corriente se transmite al tejido de un paciente a través de un electrodo dispersor, lo cual genera una elevación local de la temperatura. Con el uso de sondas y cánulas convencionales, la lesión térmica se distribuye de manera elíptica, de forma paralela al eje de la sonda. Este circuito permite realizar pruebas de localización previa ablación, con el fin de estimular el nervio diana y documentar una óptima colocación de la cánula. Durante el desarrollo del procedimiento, se realiza una prueba de estimulación sensorial y motora para limitar secuelas por denervación no anticipada. La estimulación sensorial de 50 Hz y 0,5 V permite confirmar la proximidad al blanco y, mediante la motora de 2 Hz y 2 V, se constata la distancia segura a las fibras motoras.

Una vez corroborado el adecuado posicionamiento de la sonda mediante imágenes médicas (tomografía, ecografía y fluoroscopia en función de los requisitos del caso específico), el sistema se programa para iniciar el tratamiento mediante una temperatura determinada. Esto activa el campo electromagnético alrededor de la punta del electrodo que logra calentar los tejidos hasta alcanzar una temperatura superior a los 40° C. Múltiples variables de la técnica afectan el tamaño de la lesión por radiofrecuencia, como el tipo de sistema de administración, el calibre de la punta, la longitud de la punta activa y la temperatura, así como variables específicas del tejido tratado (12).

La RF ablativa o convencional ofrece una alternativa más en el manejo del dolor crónico y está siendo cada vez más utilizada en los últimos años en las unidades de dolor crónico. Además de esta modalidad de RF, también se utilizan otros métodos, como la RF pulsada y la RF fría.

Recientemente, la tecnología RF enfriada se está utilizando para aumentar la tasa de éxito de la ablación del nervio genicular. El principio de la RFA enfriada es aumentar el tamaño de la lesión manteniendo la temperatura del tejido rodeado a un nivel más bajo. El enfoque (continuo vs. pulsada versus enfriada), la temperatura y la duración de la administración necesitan más evaluación.

Varios estudios informan una evidencia muy sólida para el uso de RFA en el tratamiento del dolor de rodilla crónica, pero es necesario interpretar con precaución. Además, la mayoría de los estudios indica un beneficio de RFA o PRF en un corto periodo de tiempo (6 meses), pero muy pocos estudios han investigado las implicaciones a largo plazo (24).

Las principales indicaciones de la neurólisis mediante radiofrecuencia son la neuralgia del trigémino, *cluster headache*, dolor producido por patología lumbar, particularmente, síndrome facetario, síndrome cervical (cefalea cervicogénica y síndrome facetario), dolor en la articulación sacroilíaca, gonartrosis moderada-severa y dolor maligno intratable (22).

Actualmente, existen tres modalidades de aplicación de la radiofrecuencia en nervios periféricos:

- **Radiofrecuencia convencional:** mediante esta técnica se administra una corriente de radiofrecuencia continua, lo cual genera temperaturas de 70° C a 90° C y resulta en termocoagulación de la estructura nerviosa tratada, lo que impide la transmisión axonal.
- **Radiofrecuencia enfriada:** esta es una modificación de la radiofrecuencia convencional, cuya ventaja es ofrecer mayor control de la temperatura de lesión (cercana a los 60° C), mediante un sistema externo de enfriamiento por flujo continuo de agua alrededor de la sonda. Esto permite la extracción de calor local y asegura una distribución controlada del calor, con el objetivo de maximizar el área de lesión.
- **Radiofrecuencia pulsada:** una vez ubicada con precisión la cánula y la sonda, se administra un alto voltaje con pulsos y fluctuaciones de alta frecuencia (pulsos de 20 ms con una frecuencia aproximada de 450 KHz a intervalos de 2 Hz), lo cual genera temperaturas cercanas a los 42° C. Esto no produce termocoagulación de los tejidos, por lo que se considera una técnica no neurodestructiva y, en consecuencia, reversible y adaptada al tratamiento de nervios o grupos de nervios con componente motor.

Distintos mecanismos explican la eficacia de esta modalidad de radiofrecuencia: el control de la temperatura permite una lesión más selectiva hacia fibras C y un efecto neuromodulador en el procesamiento del dolor a nivel del ganglio de la raíz dorsal, mediante la activación de las láminas I y II de Rexed en la médula espinal (23).

Conclusiones

Las técnicas de bloqueo de nervios periféricos forman parte de las estrategias actuales de analgésicos postoperatorios multimodales. Los beneficios incluyen la mejora en el alivio del dolor y la necesidad de opiáceos postoperatorias, además de la mejora de la recuperación postoperatoria y menos eventos adversos relacionados con los opioides.

Las técnicas guiadas por imágenes aportan una disminución del riesgo de accidentes y fallos terapéuticos, representando una de las principales novedades del manejo intervencionista del dolor.

Bibliografía

1. Arteaga-Vélez NP, Panezo-Carbo LE, Castro-Maquilon AG, Dueñas-Maldonado JF. El bloqueo de nervios periféricos en el manejo del dolor postoperatorio. Revista Científica de Investigación actualización del mundo de las Ciencias, 2019; 3(3): 863-80.
2. Ruiz-Arévalo C. Bloqueos de nervio periférico. ¿Cuándo no? (2020) Recuperado a partir de: https://revistachilenadeanestesia.cl/libro/10.25237/carsach2020.06.pdf
3. Chou R, Gordon DB, De Leon-Casasola OA, Rosenberg JM, Bickler S, Brennan T, et al. Management of postoperative pain: A clinical practice guideline from the American Pain Society, the American Society of Regional Anesthesia and Pain Medicine, and the American Society of Anesthesiologists' Committee on Regional Anesthesia. J Pain. 2016; 17(2):131–57
4. Rojas González A. Dexmedetomidina como coadyuvante en bloqueos de nervio periférico. Rev Soc Esp Dolor 2019;26(2):103-15
5. Melman-Szteyn E, Zaragoza-Lemus G. Anestesia regional en pediatría 2018. Revista Mexicana de Anestesiología 2018; 41(3): 213-27
6. Suresh S, Ecoffey C, Bosenberg A, Lonnqvist PA, de Oliveira GS Jr, de Leon Casasola O, et al. The European Society of Regional Anaesthesia and Pain Therapy/American Society of Regional Anesthsia and Pain Medicine. Recommendations on Local Anesthetics and Adjuvants Dosage in Pediatric Regional Anesthesia (2018). Recuperado a partir de: https://www.ncbi.nlm.nih.gov/pub med/29319604

7. Rocha-Romero A, Vilchis-Rentería JS, Ferretiz-López G. Anestesia y Analgesia Regional en Trauma. Anestesia en México 2021; 33(1): 27-36

8. Mora Castillo C. Punción eco guiada frente a la punción ciega en el bloqueo nervioso del pie: revisión bibliográfica narrativa. Rev. Esp. Podol. 2019;30(2):101-8

9. Villar T, Pacreu S, Chavero E, Torrens C, Montes A. Prolonged brachial plexopathy following interscalene block for shoulder arthroplasty. Colombian Journal of Anesthesiology. 2019; 47:71–75

10. Atalay YO, Mursel E, Ciftci B, Iptec G. Bloqueo del plano de la fascia clavipectoral para analgesia tras cirugía de clavícula (2019). Recuperado a partir de: https://doi.org/10.1016/j.redar.2019.06.006

11. Díaz-Martínez JV, Pérez-Navarro GI, Sánchez-Alepuz E, Miranda-Gómez I, Peregrín-Nevado I, Collado-Sánchez A. Bloqueo IPACK asociado a bloqueo del canal de los aductores frente a bloqueo femoral, calidad analgésica y uso de rescate tras artroplastia total de rodilla. Revista Española de Cirugía Osteoarticular 2018; 53(275): 95-101

12. Girón-Arango L, Vásquez-Sadder MI, González-Obregón MP, Gamero-Fajardo CE. Bloqueo de tobillo guiado por ultrasonido: una técnica anestésica atractiva para cirugía de pie. Rev. Colomb. Anestesiol. 2015; 43(4): 283–9

13. Rodríguez Prieto M. Eficacia del bloqueo eco guiado de nervios periféricos en el control del dolor postoperatorio. [Tesis Doctoral] Universitat Autónoma de Barcelona. 2015

14. Rodríguez-Cabrera DN, Ronquillo-Saavedra AA, Guerrero-Cedeño CB. Utilidad de la ecografía en la anestesia regional. RECIMUNDO 2021; 5(2): 212-21

15. Barrantes Monge R. Bloqueo del grupo de nervios pericapsulares. Revista Electrónica de PortalesMedicos.com 2021; XVI (15): 795

16. Short AJ, Barnett JJG, Gofeld M, Baig E, Lam K, Agur AMR, et al. Anatomic Study of Innervation of the Anterior Hip Capsule. Reg Anesth Pain Med 2017;43(2):1. Recuperado a partir de: http://insights.ovid.com/crossref?an=00115550-900000000-99294

17. Guay J, Parker MJ, Griffiths R, Kopp SL. Peripheral nerve blocks for hip fractures: A Cochrane Review. Anesth Analg. 2018;126(5):1695–704

18. Flores Pino MB. Bloqueos de fascia iliaca y del grupo nervioso pericapsular (PENG) en pacientes con fractura de cadera que recibirán anestesia neuroaxial estudio cohorte. [Tesis de Grado] Universidad de Bucaramanga, 2020

19. Chin KJ, McDonnell JG, Carvalho B, Sharkey A, Pawa A, Gadsden J. Essentials of our current understanding: Abdominal wall blocks. Regional Anesthesia and Pain Medicine, 2017; 42: 133-83

20. Gogarten W, Vandermeulen E, Van Aken H, Kozek S, Llau J V., Samama CM. Regional anaesthesia and antithrombotic agents: Recommendations of the European Society of Anaesthesiology. Eur J Anaesthesiol. 2010;27(12):999–1015

21. Horlocker TT, Vandermeuelen E, Kopp SL, Gogarten W, Leffert LR, Benzon HT. Regional Anesthesia in the Patient Receiving Antithrombotic or Thrombolytic Therapy: American Society of Regional Anesthesia and Pain Medicine Evidence-Based Guidelines (Fourth Edition). Vol. 43, Regional Anesthesia and Pain Medicine. 2018. 263–309

22. Cánova Martínez ML. Combinación de radiofrecuencia pulsada y convencional a baja temperatura en la neuralgia del nervio infraorbitario. ¿Es un modelo a seguir? Rev. Soc. Esp. del Dolor 2019; 26 (4): 211-2

23. Carvajal-Valdy, G; Rodríguez-Miranda, R; Benavides-Cordero, R; Ferrandino–Carballo, M. Neurotomía por radiofrecuencia como estrategia de control del dolor crónico relacionado con osteoartrosis: síntesis de técnicas y resumen de la evidencia. Crónicas Científicas.2019; 13(13): 30-49

24. Calderón-Seoane E. Radiofrecuencia en el dolor crónico de rodilla. XXVIII Congreso de la Asociación Andaluza del Dolor y Asistencia Continua. 2019

25. Domingo V. Bloqueo del nervio ciático. 2004